Aus der medizin. Abtlg. (Prof. P. Martini) des St. Hedwigkrankenhauses Berlin

Ein Beitrag zur Frage der Dauerheilung und Leistungsfähigkeit nach Thorakoplastik

Inaugural-Dissertation
zur Erlangung der medizinischen Doktorwürde
an der Friedrich-Wilhelms-Universität zu Berlin

Vorgelegt von
Walter Thaler
aus Heilbronn a. N. (Württbg.)

Badenia in Karlsruhe, A.-G. für Verlag und Druckerei

384

R. UNIV.
BIBLIOTHEEK
LEIDEN

Gedruckt mit Genehmigung
der
Medizinischen Fakultät der Universität Berlin
Dekan: Prof. Gocht
Referent: Prof. P. Martini
Korreferent: Geh. Rat Prof. Goldscheider

Tag der Promotion: 5. Juni 1934

Meinen lieben Eltern
in Dankbarkeit

Keine der sogenannten spezifischen Methoden der internen Therapie der Lungentuberkulose war imstande, ihren Heilwert exakt zu beweisen. Daher steht seit Jahren die chirurgische Behandlung der Lungentuberkulose wegen der oft aussichtslosen konservativen Therapie im Vordergrund der Behandlung der Lungentuberkulose. Die wichtigsten Methoden der chirurgischen Behandlung der Lungentuberkulose sind: künstlicher Pneumothorax, Thorakoplastik, Plombe und Phrenicusexhairese. Zahlreiche Arbeiten liegen vor und beweisen, dass eine erhebliche Anzahl von Lungenkrankheiten durch die aktive Behandlung zur Heilung gebracht werden kann.

Jede Form einer wirksamen chirurgischen Behandlung der Lungentuberkulose besteht letzten Endes in der Erzeugung eines Lungenkollapses. Dieser beruht auf der Retraktionsfähigkeit der Lunge. Verminderung des Organvolumens und der Funktion sind die Folgen des Lungenkollapses; sie bewirken eine venöse Stauung des Organs, eine Herabsetzung der Lymphzirkulation und eine Vermehrung der Bindegewebsbildung, alles Folgen, in denen wir wahrscheinlich Vorbedingungen einer Heilung sehen dürfen. Die Lungenkollapstherapie ist eine mechanische Behandlung. Sie beseitigt die dem spontanen Lungenkollaps entgegenstehenden mechanischen Hindernisse und schafft so die Vorbedingungen für einen Schrumpfungs- und Vernarbungsprozess.

Besteht ein freier Pleuraspalt, dann gelingt der Lungenkollaps mittels künstlichem Pneumothorax. Bestehen aber flächenhafte Verwachsungen der Lungenoberfläche mit der Brustwand, so ist die operative Einengung des Brustkorbes angezeigt, um den gewünschten Lungenkollaps zu erreichen.

Von jeher geforderte Voraussetzung für die chirurgische Behandlung der Lungentuberkulose war die Einseitigkeit und

fibröse Form des Prozesses. Erst in den letzten Jahren wagte man sich an die doppelseitigen Prozesse, die auch doppelseitig in Angriff genommen werden mussten: Doppelpneumothorax (Ascoli und Carpi), Pneumothorax einerseits, Thorakoplastik andererseits (Ameuille, Samson). Diese Erweiterung der Indikation berechtigt zu der Hoffnung, dass manchen Schwerkranken, denen früher eine Hilfe versagt war, nunmehr Heilung oder Besserung gebracht werden kann. Selbstverständlich wird diese erweiterte Anzeigestellung auch eine Belastung der Erfolgsstatistik bedeuten, da die einseitigen Prozesse immer die beste Heilung aufweisen werden.

Es interessiert hier die extrapleurale Thorakoplastik, die von Brauer-Friedrich erstmals ausgeführt und von Sauerbruch zur klassischen paravertebralen Rippenresektion (I.—11. Rippe) ausgebaut wurde. Sie ist die Methode der Wahl bei einseitigen, chronischen, fibrösen Lungenprozessen, bei Patienten, bei denen eine längere konservative Therapie (1—2 Jahre) versagte und ein Pneumothorax wegen flächenhafter Adhäsionen nicht gelingt. Weitere Voraussetzungen sind: leistungsfähiges Herz, starres Mediastinum, jugendliches Alter (nach Sauerbruch 20—35 Jahre) und allgemeine Widerstandsfähigkeit. Da die Prognose der Thorakoplastik nach allgemeiner Auffassung im wesentlichen von der richtigen Auswahl der Fälle abhängt, sollte die Anzeigestellung eine sehr strenge sein. Eine enge Zusammenarbeit von Internisten und Chirurgen hat sich hierin sehr fruchtbar erwiesen.

Sogar in Deutschland, wo die Thorakoplastik zuerst vorgenommen (Quincke, Brauer-Friedrich) und technisch vervollkommnet wurde (Sauerbruch), erfährt sie oft noch von Aerzten wie von Laien Ablehnung, weil sie angeblich eine grosse Operationsmortalität aufweise, der Eingriff ein schwerer, die Heilung fraglich und die Entstellung des Körpers sehr gross sei. Diese Bedenken und Einwände können widerlegt werden einerseits durch die Mortalitätsstatistik, andererseits durch die Verfolgung des weiteren Ergehens der Operierten.

Wir haben eine Kranke beobachtet, die durch ihre späteren Schicksale und die Art, wie sie diese überstand, einen lehrreichen Beitrag liefert zur Beurteilung der Leistungsfähigkeit mit Thorakoplastik behandelter Patienten.

Fall: Frl. A. B., geb. 1898.

Anamnese: Eltern leben und sind gesund, ebenso 9 Geschwister. Von den Angehörigen war noch nie jemand lungenkrank.

Als Kind Masern und Scharlach, sonst immer gesund gewesen. Menarche mit 17 J.

1917 erkrankte Pat. mit Fieber (bis 38,0), Husten, geringem Auswurf und Nachtschweissen. Sie fühlte sich vor der Erkrankung schon einige Wochen matt, hat aber immer gearbeitet. Als das Fieber auftrat, suchte Pat. ein Krankenhaus auf, wo sie 4 Monate lag (Liegekuren). Dort wurde angeblich kein spezifischer Lungenbefund erhoben. Nachdem das Fieber abgeklungen, Husten und Auswurf aufhörten, wurde Pat. entlassen und kehrte in ihre frühere Stellung als Dienstmädchen zurück, die sie in den nächsten 3 Jahren ohne irgendwelche Beschwerden ganz ausfüllen konnte.

Am 1. 12. 1920 hat Pat. in der Univ.-Frauenkl. B. ein lebendes Kind spontan entbunden. Die Schwangerschaft verlief angeblich vollständig beschwerdefrei und Pat. hat während dieser Zeit ihre Tätigkeit nicht unterbrochen, sondern bis kurz vor der Niederkunft gearbeitet. Im Wochenbett trat plötzlich Fieber auf (38,4), Schmerzen in der rechten Schulter und reichlicher Auswurf. Es wurde eine offene Lungentuberkulose rechts festgestellt und die Pat. sofort in die med. Univ.-Kl. verlegt. Pat. hatte 3 Wochen lang nach der Geburt Beschwerden beim Wasserlassen, und zwar derart, dass sie einfach keinen Harn lassen konnte, trotz aller Anstrengung. Für die Folgezeit hat sich dies ganz behoben. Das Kind starb im 10. Monat an Keuchhusten und Lungenentzündung.

Am 11. 12. 1920 wurde Pat. in die med. Univ.-Kl. B. aufgenommen. Dort wurde folgender Befund erhoben:

Pat. in gutem E.Z., kräftig gebaut, Körpergewicht 49,0 kg, frische Gesichtsfarbe. Auf der linken Wange pfennigstückgrosse, bräunliche, leicht schuppig belegte Hautaffektion. Am re. Mundwinkel linsengrosse, rötliche Affektion, eine gleiche unterhalb der Nase auf der Oberlippe.

Kopf und Hals o. B.

Thorax gut gewölbt, geringe nach re. konvexe Skoliose der Brustwirbelsäule.

Lungen: Spitze re. fingerbreit tiefer als lks. Relative Schallverkürzung auf der ganzen re. Seite mit ausgesprochener Resistenzvermehrung und verstärktem Stimmfremitus. Rechts hinten bis zur 4. Rippe, vorne bis zur 2. Rippe abwärts Dämpfung, fast keine Verschieblichkeit der unteren Grenze. Links: Ueber der Regio supraspinata leichte Schallverkürzung, sonst über der lk. Lunge sonorer Schall. Rechts: Ueber der Regio supraspinata, Fossa supraclavicularis und über dem Mittellappen fein-mittelblasiger Katarrh. Ueber der lk. Lunge vesikuläres Atmen, keine Nebengeräusche.

Herz: Grenze re. Mitte Sternum, ML 9,0cm.

Aktion regelmässig, Töne rein, 2. A.T. stärker als 2. P.T.

Abdomen: Striae, Rectusdiastase, sonst o. B.

Leber und Milz o. B.

Extremitäten: Keine Oedeme.

Harn o. B.

Sputum: Tuberkelbacillen sehr zahlreich.

Röntgenbefund: Hilus re. auf- und absteigend stark verdüstert. Oberlappen diffus dicht, strangförmig abgeschattet. Spitze hellt sich nicht auf. Zwerchfell re. adhärent. Lk. Hilus etwas verstärkt, lk. Spitze hellt sich auf.

Diag.: Tbc. der re. Lunge.

Verlauf während des Klinikaufenthaltes:

In den ersten Wochen vollkommene Bettruhe, abends meist geringe Temperatursteigerungen (bis 38,1), die aber bald zurückgingen. Behandlung mit Jodeisenlebertran. Wegen des Lupus der Nase, der lk. Wange und nun auch am lk. Handgelenk kam Pat. in ambulante Behandlung der Hautkl. Pyrogallusbehandlung. In kurzen Zeitabständen erkrankte Pat. zweimal an Gesichtsrose, die vom Lupus der Nase ausgegangen sein soll (Temp. bis 38,3 und 38,9). Der Lungenbefund blieb weiterhin unverändert. Wiederholte Sputumuntersuchungen ergaben einwandfrei Tuberkelbacillen. Pat. war nun mehrere Wochen fieberfrei (36,6—37,4). Gutes Allgemeinbefinden, in den letzten Wochen Gewichtszunahme von 2,5 kg. Nach 10wöchentlicher Behandlung ist der Lupus abgeheilt. In den letzten 2 Wochen des Kl.aufenthaltes gingen die katarrhalischen Erscheinungen über der re. Lunge zurück. Nach weiterer klin. Besserung des Befundes am 3. 5. 1921 entlassen; anschliessend 3 Monate Heilstättenkur.

Im August 1921 als arbeitsfähig aus der Heilstätte entlassen. Dann gleich wieder als Dienstmädchen gearbeitet. Ende Dez. 1921 Lupusrezidiv. Ambulante Behandlung in der Hautkl. mit Pyrogallus.

Im Januar 1922 stellte sich wieder Fieber ein (37,9), allgemeine Mattigkeit, Auswurf mässig, Nachtschweisse, Heiserkeit. Pat. kam wieder in die med. Univ.-Kl. 19. 1. 22.

Befund: Guter E.Z., Gewicht 50,0 kg, heisere Stimme.

Die Lupusstellen zeigen alle Narben von der Aetzung.

Lungen: Grenzen hi. bds. 10. B.W.D. re. vorne 6. Rippe, überall gute Verschieblichkeit. Re. hi. bis zum 7. B.W.D und vorne bis zur 2. Rippe abwärts Dämpfung. Auf dem re. Ober- und Mittellappen verschärftes Atmen, exspiratorisch etwas Giemen, fein-mittelblasiger Katarrh. Sonst Befund wie oben.

Harn o. B.

Sputum: Zahlreiche Tbc. bac., Auswurf schleimig-eitrig, grosse Mengen.

Röntgenbefund: In der Peripherie des re. Oberfeldes intensive herdförmige Schatten. Ganzes Mittel- und Unterfeld gleichmässig intensiv beschattet. Re. Spitze gleichmässig getrübt.

Diagn.: Rechtsseitige Lungentuberkulose wohl vorwiegend exudativen Charakters.

Die Heiserkeit fand ihre ursächliche Erklärung durch eine Untersuchung in der Univ.-Hals-, Nasen- und Ohrenkl.

Befund: Abgeheilte Tbc. der äusseren Nase. Auf der hinteren Rachenwand Narbenbildungen nach abgelaufener Tbc. Nasenrachenraum o. B. Oberer Rand des Kehldeckels höckerig, zeigt abgeheilte, z. T. vernarbte Defekte, auf der hi. Wand des Larynx flaches Infiltrat. Die übrige Schleimhaut schmutzig rot verfärbt, verdickt. Caustik des Infiltrates an der Kehlkopfhinterwand und der tbc. Ulcera an der Epiglottis.

Lungenbefund weiterhin unverändert. Im Sputum immer wieder Tbc-bac. nachweisbar. Temperatur immer unter 37,0, Gewicht 51,0 kg. In den nächsten 3 Monaten blieb der klin. Befund ziemlich unverändert, Gewicht 51,0 kg. Im Juni 1922 wurde eine Kontrollaufnahme der Lungen unternommen.

Befund: Diffuse Abschattungen auf dem re. Mittel- und oberen Teil des Unterlappens. Zahlreiche kleinere und grössere Herdschatten auf der ganzen re. Seite und Spitze. Grosse Caverne auf dem re. Mittelfeld, noch eine grössere ovale peripherwärts darüber. Mehrere kleinere Cavernen auf dem re. Mittelfeld nicht mit Sicherheit zu erkennen. Hilus nach rechts verzogen. Im lk. Hilus mehrere Kalkschatten, sonst ganze lk. Lunge o. B.

Diagn.: Tbc. der ganzen re. Seite mit Cavernenbildung.

Klinisch sind keine Cavernensymptome nachzuweisen. In den nächsten 4 Wochen traten über der ganzen re. Lunge zahl-

reiche Rg. und verschärftes Exspirium auf, auch amphorisches Atmen war zu hören. Temp. 37,2, Gewicht 50,0 kg. Nach Rücksprache mit Geh. Rat Prof. Garré wurde Pat. in die chirurgische Klinik verlegt zwecks Ausführung einer Thorakoplastik (20. 7. 22).

Rechtsseitige Thorakoplastik in 2 Sitzungen:

Erste Sitzung 26. 7. 1922 (Geh. Rat Garré).

Zweite Sitzung 12. 8. 1922 (Dr. Nägeli).

Nach primärer Wundheilung wurde Pat. am 2. 9. 22 in die med. Kl. zurückverlegt.

Befund: Mässiger E.Z. Gewicht 45,0 kg.

Status nach Thorakoplastik: Ueber der re. Lunge absolute Dämpfung. Das Atemgeräusch über der re. Lunge ist nahezu aufgehoben, besonders in den oberen Partien. Re. v. oben feinblasiges Rasseln. Lk. Lunge: Hi. Grenze in Höhe des 12. B.W.D. sehr gut verschieblich, sonst o. B.

Nur sehr geringe Mengen von Sputum, darin sind trotz öfterer Untersuchung keine Tbc. bac. nachweisbar.

Pat. ist immer fieberfrei; kaum noch Auswurf. Allgemeinbefinden gebessert, Gewichtszunahme von 3 kg.

Röntgenbefund: Re. Thoraxhälfte gut eingesunken, keine Caverne sichtbar. Sämtliche Rippen der re. Seite aneinanderstehend. Geringe Zwerchfellaktion rechts, gute Verschieblichkeit links. Vom lk. Hilus Schattenstrang zum lk. Oberlappen.

Pat. wurde am 21. 9. 1922 entlassen. Eine Heilstättenkur wird beantragt, die aber wegen der Ungunst der Verhältnisse nicht genehmigt wurde. Pat. war dann bis Januar 1923 bei ihren Eltern, wo sie immer kleinere Arbeiten verrichtete.

Vom Januar 1923 bis Februar 1931 war Pat. arbeitsfähig und hatte während dieser Zeit Dienststellen, wo sie schwer körperlich arbeiten musste; sie konnte ihrer Arbeit immer nachgehen, hatte nur manchmal bei allzugrosser Ueberanstrengung Schmerzen im Rücken. Pat. war während dieser Zeit fortlaufend unter ärztlicher Kontrolle. Keinen Auswurf, Gewicht 45—48 kg.

Im März 1930 hatte Pat. zum erstenmal kolikartige Schmerzen, die von der re. Nierengegend in den re. Unterbauch und in die Harnblase ausstrahlten. Diese Beschwerden sind dann einige Monate nicht mehr aufgetreten. Im September kamen sie wieder, jedoch nicht mehr so heftig wie zuvor. Pat. arbeitete trotzdem weiter, da sie wieder wochenlang beschwerdefrei war. Ihr Arzt erklärte dann, sie müsse wegen eines Nierenleidens operiert werden. Sie wurde im Februar 1931 in die urolog. Abtlg. des St. Hedwigkrankenhauses (Prof. von Lichtenberg) aufgenommen.

Befund: Schmerzen in der re. Nierengegend. Re. Niere beinahe faustgross, tiefstehend, glatt, druckschmerzhaft. Kein Fieber, keine Blutdruckerhöhung.

Harn: Eiweiss positiv, Sach. negativ, Sediment: massenhaft Leucocyten, ausserdem Tbc. bac.

Nierenfunktionsstörung: Lks. Ostium nach 10 Minuten Blau-Ausscheidung, re. Ostium nach 15 Minuten noch keine Blau-Ausscheidung.

Röntgenbefund: Lk. Niere normal gross und in normaler Lage. Die re. Niere steht bedeutend tiefer, ihr unterer Pol überschreitet die crista ilei um einen Querfinger. Die re. Niere selbst erscheint vergrössert, besonders in der Breitenausdehnung. Das intravenöse Bild mit Uroselektan zeigt links ein normales Hohlsystem, rechts fällt der obere und mittlere Kelch aus, der untere Kelch ist erweitert und zwar traubenförmig (Caverne). Ein eigentliches Nierenbecken bzw. eine genaue Zeichnung desselben ist nur im unteren Teile feststellbar. Der Harnleiter ist deutlich erweitert, besonders trifft die Erweiterung das renale Drittel. Auf sämtlichen 3 Aufnahmen, die in Abständen von ¼ Stunde gemacht sind, fällt der obere und mittlere Kelch konstant aus.

Diagn.: Tbc. renis dextri, cavernöse Prozesse im oberen und mittleren Teil der Niere, vielleicht mit cirrhotischen Prozessen kombiniert, beginnende kavernöse Phtise im unteren Pol.

Am 17. 2. 31 Operation.

Lumbal-Incision, Niere freigelegt, vergrössert besonders im oberen und mittleren Teil. Trotz starken Verwachsungen gelingt die Luxation der Niere leicht. Nierenstil wird ligiert, Harnleiter in die Haut eingenäht und mit Paquelin koaguliert. Operationswunde primär verheilt. Wiederholte Untersuchungen des Sputums auf Tbcbac. negativ.

Path.-anatom. Befund (Prof. Dr. Busch): „Im Bereiche der mit kittartigen Massen gefüllten Nierenbeckenkelche ist die Wand des Nierenbeckens durch stark hyalinisiertes, den käsigen Massen direkt angrenzendes Bindegewebe gebildet, von dem nach aussen hin stark atrophisches, von entzündlich infiltriertem Bindegewebe durchsetztes Mark- und Rindengewebe gelegen ist. Hier und an anderen Stellen sind die Nierengewebe einzelne oder auch in Gruppen stehende Epitheloidzellentuberkel mit Lang-Hansschen Riesenzellen anzutreffen.

Diagn.: Käsige Tbc. des Nierenbeckens mit Kelcherweiterung und entsprechender Nierengewebsatrophie, Miliartuberkel im Nierengewebe."

Nach der Entlassung am 20. 3. 31 war Pat. 4 Wochen in einem Erholungsheim.

Seit Mai 1931 ist die Pat. wieder arbeitsfähig und versieht denselben Posten, den sie vor der Operation inne hatte.

Nachuntersuchung am 19. 6. 31:

Re. Lunge: R. supra et infraspinata fast bronchiales Atmen, ohne Rg. Lk. Lunge o. B. Gewicht 46,5 kg.

Eigene Nachuntersuchung am 25. November 1931:

Guter Allgemeinzustand, Haut und sichtbare Schleimhäute gut durchblutet, Gang unbehindert. Grösse 152 cm. Gewicht 51 kg.

An der Nase, lk. Wange reizlose Narben.

Gehirnnerven o. B. Sensorium frei.

Zähne in Ordnung, Zunge feucht, nicht belegt.

Rachen o. B. Am Kehldeckel alte Narben sichtbar, sonst o. B.

Hals o. B.

Im Bereich der re. Thoraxhälfte Op. Narbe, ist reizlos, nach Thorakoplastik. Hi. Lungengrenzen bds. in Höhe des 11.—12. B.W.D., re. weniger verschieblich als lks., zeigt jedoch absolute Verschieblichkeit. Ueber der ganzen re. Lunge sonorer Schall. Die Atemexkursion bleibt re. zurück, zeigt aber einwandfreie Bewegungen der Rippen. Im Bereich der Rippen selber keinerlei Druckschmerzhaftigkeit. Beweglichkeit der Scapula bds. erhalten.

Messungen in Höhe des 5. B.W.D. und des processus xiphoideus

	Ausatmung	Einatmung
Umfang	75,0 cm	79,5 cm
Rechte Thoraxhälfte	38,0 „	39,0 „
Linke „	37,0 „	40,5 „

Im Bereich der re. Lunge Ausatmung überall verschärft, vor allem in den unteren Partien, re. oben verschärftes Ex- und Inspirium. Lk. Lunge o. B.

Supraklavikulargruben bds. nicht eingefallen.

Abdomen o. B. In der re. Hüfte Israelscher Flankenschnitt, reizlose Narbe, keinerlei Druckschmerzhaftigkeit.

Herzgrenzen normal, Töne rein, Aktion regelmässig.

Reflexe normal auslösbar, keine pathol. Reflexe. Keine Oedeme.

Harn: Spez. Gewicht 1025, Reakt. sauer, Alb. —; Sach. —; Diazo. —; Urobilinog. —; Urobil. —.

Sediment: Vereinzelte Leuco., sonst o. B. Tierversuch auf Tbc. bac. fiel negativ aus.

Kein Auswurf, kein Fieber.

Puls 72; Blutdruck: R.R. 115/75.

Blutbild: Hgb. 84 % n. Sahli; Erythr. 4,8 Millionen; Leuco. 7600; Diff. Bltbd. 1 % Eosinoph.; 73 % Segmentk.; 22 % Lympoc.; 6 % Monocyten.

Blutkörperchensenkung nach Westergreen: 7 — 16 — 43.

Röntgenbefund: Zwerchfell bds. glatt; Sinus frei; re. steht Zwerchfell etwa 1 Querfinger höher als lks. Re. Seite erscheint eingeengt. Status nach Thorakoplastik mit Resektion der 1.—10. Rippe. In den Periostschläuchen der 5., 6., 7. Rippe liegen etwa 5—6 cm lange Knochenregenerate, die zu den früheren Knochenstümpfen gelenkähnliche Verbindungen zu haben scheinen. In der re. Lunge vor allem in den oberen Partien Zeichnung hartfleckig, untere Partien zeigen normale Lungenzeichnung. Frische Herde von Tbc. nicht erkennbar. Lk. im Oberfeld deutliche Interlobärschwarte, im übrigen normale Lungenzeichnung.

Ganz geringe Skoliose der Halswirbelsäule.

Herz normal konfiguriert. — (s. Bild)

Man kann annehmen, dass die Patientin im Jahre 1917 bereits einen spezifischen Lungenprozess durchgemacht hat, der jedoch spontan zur Ausheilung gekommen ist. Während der nächsten 3 Jahre war die Pat. beschwerdefrei, hatte keinen Auswurf und arbeitete. Nach anscheinend komplikationslos verlaufener Schwangerschaft trat im Anschluss an die Geburt eine Reinfektion der Lunge ein. Worauf solche häufig während des Wochenbettes auftretenden Lungentuberkulosen zurückzuführen sind, ist prinzipiell ungeklärt und erst recht individuell. Es sind vor allem zwei mit der Schwangerschaft notwendigerweise verbundene Veränderungen, die als auslösende Ursache in Betracht kommen, die eine besteht in den bei der Geburt auftretenden mechanischen Veränderungen — Herabsteigen des

Zwerchfells und dadurch bedingte plötzliche Vergrösserung des Lungenvolumens, die andere in einer Eiweissunterbilanz im Puerperium.

Trotz der bei A. B. schon 1920 auftretenden Komplikation in Form eines Lupus genügte konservative Therapie und Heilstättenbehandlung, um den damaligen Reinfekt zum Abheilen zu bringen und die Pat. für einige Monate arbeitsfähig zu machen.

Nach kurzer Besserung setzte bald ein Fortschreiten des vorübergehend zur Ruhe gekommenen Lungenprozesses ein, der durch erneute konservative Behandlung nicht mehr zum Stillstand kam, sondern schon frühzeitig zu der prognostisch ungünstig zu beurteilenden Komplikation einer Kehlkopftuberkulose führte. Die Kehlkopftuberkulose ist in diesem Falle als sekundäre Erscheinung des Hauptherdes in der Lunge aufzufassen. Die chirurgische Behandlung der Kehlkopftuberkulose führte nicht zum Erfolg. Da es sich um einen einseitigen, cavernös-fibrösen Lungenprozess bei einer sonst widerstandsfähigen Pat. handelte, wurde eine Thorakoplastik ausgeführt, nachdem die konservative Therapie 1½ Jahre ohne Aussicht auf Erfolg durchgeführt wurde. Die Thorakoplastik hatte bei der Pat. prompten Effekt: Verminderung des Sputums, das nun frei von Bacillen war, sowie Gewichtszunahme und Besserung des Allgemeinbefindens. Nun gingen auch die Erscheinungen von seiten des Kehlkopfes vollständig zurück.

Obwohl die Tuberkulose der rechten Lunge sehr ausgedehnt war, kam sie durch die Thorakoplastik zur Abheilung. Die Patientin kehrte ½ Jahr p. op. wieder in ihren alten Beruf als Dienstmädchen zurück. In den letzten Jahren ist Pat. Alleinmädchen, kocht für 5 Personen und hat 6 Zimmer in Ordnung zu halten, ohne sich dabei unwohl zu fühlen. Bis zum Frühjahr 1931 hat Pat. immer gearbeitet. Die Nephrektomie hat sie gut überstanden und versieht seit Mai v. J. wieder voll den obengenannten strengen Posten vollständig beschwerdefrei.

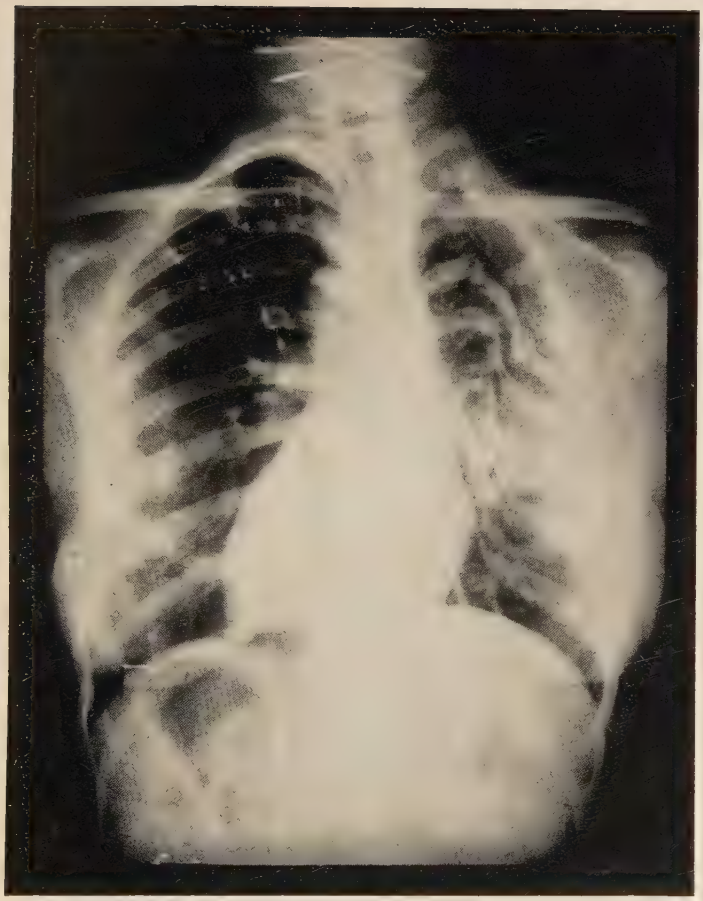

25. XI. 1931

Die Nierentuberkulose ist fast immer eine sekundäre Tuberkulose, die in der Mehrzahl der Fälle hämatogen verursacht wird und wahrscheinlich meist von einer chron. Lungentuberkulose ausgeht. Bei unserer Pat. ist an der sekundären Natur der Nierentuberkulose nicht zu zweifeln. In der Anamnese wurde bereits berichtet, dass Pat. im Anschluss an die Geburt einige Wochen Beschwerden beim Wasserlassen hatte. Die Annahme liegt daher sehr nahe, dass damals eine Stauung in den Ureteren und den Nierenbecken stattgehabt hat. Nach Huebschmann kann eine gesunde Niere Tuberkelbacillen ausscheiden, ohne selbst zu erkranken. Man kann sich vorstellen, dass durch die Stauung eine Nierenschädigung gesetzt wird und dadurch den auszuscheidenden Tuberkelbacillen eine Niederlassungsmöglichkeit gegeben ist. Der Nierenprozess hätte sich dann langsam chronisch weiterentwickelt. Seel beschreibt neuerdings 3 Fälle, bei denen Jahrzehnte eine Nierentuberkulose bestand, ohne dass schwerere Krankheitserscheinungen auftraten. Es ist aber auch damit zu rechnen, dass die Niereninfektion zu einer wesentlich späteren Zeit von der kollabierten, aber noch oder wieder infektionstüchtigen Lunge ausging. Das letzte Thorax-Röntgenbild unseres Krankheitsfalles zeigt auffallend grosse Knochenregenerate, die zu den Rippenstümpfen gelenkähnliche Verbindungen haben. Dies hat eine langsame Wiederausdehnung und stärkere Atmungsbeteiligung der durch Thorakoplastik eingeengten und beinahe ruhiggestellten kranken Seite zur Folge gehabt. Durch das Nachlassen des anfänglich genügenden Lungenkollapses der erkrankten Teile ist vielleicht ein allmähliches Aufflackern alter inaktiver Lungenherde eingetreten mit der Folge einer erneuten Tuberkelbacillen-Ausscheidung durch die Nieren und hat dadurch zu diesem Krankheitsbild geführt. Nach dem path.-anatom. Befund ist der Hauptherd der Erkrankung im Nierenbecken. Nach den tierexperimentellen Untersuchungen J. Kochs ist die Manifestation der Nieren-

erkrankung vorzüglich dann im Nierenbecken, wenn die Virulenz der Erreger eine geringe ist.

Chirurgische Behandlung des neuen tuberkulösen Prozesses konnte bei der Pat. wiederum Gesundung und volle Arbeitsfähigkeit bis zum heutigen Tage herbeiführen.

Dieser Krankheitsfall ist ein Beweis für die grosse medizinische und soziale Bedeutung, die der Thorakoplastik zukommt. Er zeigt vor allem, dass mit Thorakoplastik behandelte Patienten grössere operative Eingriffe mit Erfolg überstehen können.

Bei der Durchsicht der mir erreichbaren Literatur liess sich kein ähnlicher Fall finden. Wohl aber werden einige Fälle beschrieben, die ebenfalls die Leistungs- und Widerstandsfähigkeit mit Thorakoplastik behandelter Patienten bestätigen. So berichtet Ameuille über eine Pat., bei der 1 Jahr nach linksseitiger Thorakoplastik eine Caverne auf der rechten Seite auftrat. Er legte auf der frisch erkrankten Seite einen Pneumothorax an, der bei der Abfassung der Arbeit 2 Monate bestand: Patientin fühlt sich wohl, ist fast völlig entfiebert und die Auswurfmengen haben sich vermindert.

Ferner wurden 4 Fälle veröffentlicht (Jessen, Busch, Sayé), bei denen nach Thorakoplastik eine normale Geburt erfolgte. Jessen berichtet über eine Patientin, die 4 Jahre nach Ausführung der Thorakoplastik nach beschwerdefreier Schwangerschaft ein lebendes Kind geboren hat. Zwei Jahre nach der Geburt sind Mutter und Kind immer noch völlig gesund.

Zwei weitere Fälle beobachtete Busch. 1. Eine 27jährige Erstgebärende, die 3 Jahre nach der Thorakoplastik-Operation einen gesunden Knaben geboren hat. Nach dem letzten Bericht (1 Jahr p. partum) sind Mutter und Kind gesund. 2. 18jährige Erstgebärende bei der wegen Restpyopneumothorax eine Thorakoplastik gemacht wurde. Ein Jahr nach der Operation Spontangeburt eines gesunden Kindes. Zwei Jahre nach der Geburt sind Mutter und Kind immer noch völlig gesund.

Sayé teilt einen Fall mit, wo während der Gravidität (mens 5) eine Thorakoplastik vorgenommen wurde und 4 Monate nach der Operation die Geburt eines gesunden Kindes ohne Komplikation erfolgte. Zwei Jahre nach der Operation waren Mutter und Kind noch gesund.

Diese Ergebnisse sprechen sehr für die Thorakoplastik. Man erhält jedoch erst dann ein objektives Bild über die Vorteile oder Nachteile eines Eingriffes, wenn man seine Erfolge und seine Gefahren betrachtet.

Ohne Frage ist der Eingriff bei der paravertebralen Rippenresektion ein grosser, zumal er einen durch eine chronische Vergiftung geschwächten Körper trifft. Die menschliche Tuberkulose wird übereinstimmend nicht als eine Organkrankheit, sondern als eine Infektion des Gesamtorganismus angesehen. Von diesem Gesichtspunkt aus muss man auch die Mortalität nach Thorakoplastik betrachten.

Man unterscheidet im allgemeinen zwischen Frühmortalität und Spätmortalität. Unter Frühmortalität werden alle Todesfälle geführt, die von der Operation ab bis zur 8. Woche p. op. eintreten. In die Rubrik Spätmortalität werden die Todesfälle von der 8. Woche bis zu 1 Jahr p. op. eingereiht. J. Alexander errechnet in seiner Weltstatistik, die sich aus 1024 Fällen (1919—1923) zusammensetzt, eine Frühmortalität von 12,3 %, Bull bei 168 Fällen (1914—1928) 8,9 %, Sauerbruch mit 701 Fällen (1919—1927) 7,7 %. Neuerdings gibt Sauerbruch eine Frühmortalität von 1—2 % an. Eine solch niedrige Zahl erhält man, wenn der Eingriff nur bei strenger Indikation ausgeführt wird. Eine Ablehnung der Thorakoplastik wegen der Mortalität ist nach Sauerbruch heute nicht mehr zu verantworten. J. Alexander gibt eine Spätmortalität von 18,8 % an, Sauerbruch 10 %.

Von einer Heilung kann man nach Sauerbruch erst dann sprechen, wenn nach 1—2 Jahren nach der Operation die

Patienten voll-lebens- und arbeitsfähig, ohne Fieber und Auswurf sind: J. Alexander 23,8 % — Bull 42 % —, Sauerbruch 36—42 %. Patienten mit rein einseitiger fibröser Erkrankung weisen nach Sauerbruch eine Heilung von 60—70 % auf. Das Prädikat wesentlich gebessert kommt jenen zu, die teilweise arbeitsfähig, ohne Fieber und negativem Sputum sind. J. Alexander 9,3 % — Bull 15,1 % —, Sauerbruch 18,9 %.

Die vollen Erfolge sind angesichts der Aussichtslosigkeit der Spontanheilung der chronischen Lungenprozesse hervorragend. Wenn man weiterhin erwägt, dass durch die Thorakoplastik Menschen, die aus Beruf und Familie ausgeschlossen, der Fürsorge zur Last fallen, ohne Aussicht auf Heilung, nunmehr nach kurzer Behandlung wieder vollwertige Glieder der menschlichen Gesellschaft werden, dann erkennt man die grosse soziale Bedeutung, die diese Behandlung sowohl für den Kranken und seine Angehörigen als auch für den Staat hat. Die Thorakoplastik ist die schnellste, sicherste und billigste Behandlung, die gute Dauererfolge aufweist, sofern die Indikation eine gute ist.

Zusammenfassung:

Es wird über eine Patientin berichtet, bei der wegen cavernös-cirrhotischer Tuberkulose der rechten Lunge bei gleichzeitig bestehender Kehlkopftuberkulose eine Thorakoplastik ausgeführt wurde, die zur Ausheilung und zur Arbeitsfähigkeit für 9 Jahre führte, und bei der nach Auftreten einer rechtsseitigen Nierentuberkulose durch Nephrektomie erneut Heilung und Arbeitsfähigkeit erzielt werden konnte. Im Anschluss daran werden die Resultate der Thorakoplastik in Bezug auf Heilung und Wiedergewinnung von Leistungs- und Arbeitsfähigkeit erörtert.

Für die gütige Ueberlassung der Arbeit, sowie die freundlichen Ratschläge und die Uebernahme des Referates sei Herrn Professor P. Martini auch an dieser Stelle mein ergebenster Dank ausgesprochen.

Literatur-Verzeichnis

Ameuille: Ref. Zbl. Tbkforschung. Bd. 27 S. 715.

Aschoff: Patholog. Anatomie, Jena 1928.

Ascoli-Carpi: Erg. inn. Med. u. Kinderheilk. Bd. 38 S. 1.

Brunner-Baer: Erg. inn. Med. u. Kinderheilk. Bd. 28 S. 390.

Bull: Zbl. Tbkforschung. Bd. 35 S. 569.

Busch: Beitr. Klin. Tbk. Bd. 74 H. 1/2.

Heidrich: Beitr. klin. Chirurg. Bd. 131 S. 268.

Huebschmann: Pathol. Anatomie d. Tuberkulose, Berlin 1928.

Jessen: Z. Tbk. Bd. 52 H. 5.

Jessen: Z. Tbk. Bd. 53 H. 4.

Jessen: Dtsch. med. Wschr. 1930 Nr. 24.

Jessen: Fortschr. Ther. 1931 H. 3.

Koch J.: Ztschr. f. Hyg. u. Infektionskr. Bd. 61 S. 1908.

Liers: Beitr. Klin. Tbk. Bd. 78 S. 170.

Maendl: Med. Klin. 1929 S. 1664.

Nissen: Z. Tbk. Bd. 61 H. 1.

Nissen: Ther. d. Gegenw. H. 10—11.

Pagel: Die allg. pathol. Grundlagen d. Tbk., Berlin 1927.

Samson: Z. Tbk. Bd. 47 S. 273.

Sauerbruch: Chirurgie der Brustorgane, 3. Auflage.

Sauerbruch: Z. Tbk. Bd. 57 H. 5.

Sayé: Zit. n. Zbl. Tbkforschg. Bd. 27 H. 578.

Seel: Ztschr. chir. Urolog. Bd. 32 S. 282.

Tendeloo: Studien über Entstehung und Verlauf der Lungenkrankheiten, Berlin 1931.

Wildbolz: Handb. d. Urol. Bd. 4.

Lebenslauf

Am 25. Juni 1903 wurde ich zu Heilbronn als Sohn des Herrschaftskutschers Simon Thaler geboren. Ich besuchte vier Klassen der Volksschule zu Heilbronn und anschliessend das dortige Karlsgymnasium bis zur 4. Klasse. Hernach war ich fünf Jahre im kaufmännischen Berufe tätig. Nach einem Jahr Privatstudium absolvierte ich die 6. Klasse des Gymnasiums zu Hall. Nach einem weiteren Jahr Privatstudium erlangte ich das Zeugnis der Reife. Ich studierte Medizin in München und Freiburg und bestand die ärztliche Prüfung am 19. Dezember 1930 in München. Approbation 31. XII. 1931